doi:10.13362/j.jpmed.202403007　　文章编号:2096-529X(2024)03-0218-04

进食诱发反射性癫痫患儿的临床及脑电图特征分析(附 3 例报告)

梁晶晶　牛悦　崔亚男　秦炯　杨志仙

(北京大学人民医院儿科,北京　100044)

[摘要]　**目的**　探讨进食诱发反射性癫痫患儿的临床及脑电图(EEG)特征。**方法**　回顾性分析 2014—2024 年于我院儿科就诊的 3 例进食诱发反射性癫痫患儿的临床特征、EEG 结果、治疗方法以及预后情况。**结果**　3 例患儿中 2 例为男性。2 例起病前发育正常,1 例起病前诊断为智力障碍。患儿颅脑 MRI 检查结果均正常,其中 2 例完善了家系全外显子基因检测及拷贝数变异检测,结果均为阴性。病例 1 起病为局灶性发作,后期出现局灶继发双侧强直-阵挛发作;EEG 监测到发作间期为双侧 Rolandic 区放电,但未监测到进食诱发发作。病例 2 为清醒期局灶性癫痫性痉挛,睡眠期全面性肌阵挛发作;EEG 监测到发作间期为多灶性放电及广泛性放电共存,饮水诱发 3 次成串右侧为主广泛性多位相慢波伴癫痫性痉挛,以及睡眠期数次自发的全面性肌阵挛发作。病例 3 为局灶性癫痫性痉挛和全面性强直发作共存;EEG 监测到发作间期为多灶性放电及广泛性放电共存,进食诱发 1 次成串左侧后颅部为主的多位相慢波伴癫痫性痉挛。3 例患儿均应用了 2 种以上抗癫痫发作药物(ASMs)未控制癫痫发作,且起病后均有不同程度智力障碍。**结论**　进食诱发反射性癫痫男性患儿略多见,发病后伴随智力障碍;该病自发性发作与诱发性发作常共存,癫痫性痉挛为较常见的诱发发作类型,发作间期 EEG 可表现为局灶性放电、广泛性放电或两者共存;ASMs 对该病疗效较差。

[关键词]　癫痫,反射性;癫痫,肌阵挛性;疾病特征;脑电描记术

[中图分类号]　R742.1;R741.04　　[文献标志码]　A

Clinical and electroencephalographic features of children with eating-induced reflex epilepsy: A report of three cases

LIANG Jingjing, NIU Yue, CUI Ya'nan, QIN Jiong, YANG Zhixian　(Department of Pediatrics, Peking University People's Hospital, Beijing 100044, China)

[**ABSTRACT**]　***Objective***　To investigate the clinical and electroencephalographic (EEG) features of children with eating-induced reflex epilepsy.　***Methods***　A retrospective analysis was performed for the clinical features, EEG findings, treatment, and prognosis of three children with eating-induced reflex epilepsy who attended Department of Pediatrics in our hospital from 2014 to 2024.　***Results***　There were two boys among the three children. Two children had normal intellectual development before the onset of the disease, while one was diagnosed with intellectual disability. All three children had normal cranial MRI results, and whole-exome genetic testing and copy number variation testing were performed for two children and their families, which yielded negative results. In case 1, the child had focal seizures and later developed into focal secondary bilateral tonic-clonic seizures, and EEG monitoring showed bilateral Rolandic discharges in the interictal period, but without eating-induced seizures. In case 2, the child had focal epileptic spasms during wakefulness and generalized myoclonic seizures during sleep, and EEG monitoring showed the coexistence of multifocal discharges and generalized discharges in the interictal period, drinking water induced three clusters of predominantly right-sided generalized multiphase slow waves with epileptic spasms, as well as several spontaneous generalized myoclonic seizures during sleep. In case 3, the child had coexistence of focal epileptic spasms and generalized tonic seizures, and EEG monitoring showed the coexistence of multifocal discharges and generalized discharges, eating induced a cluster of predominantly left posterior multiphase slow waves with epileptic spasms. All three children received more than two anti-seizure medications (ASMs) and failed to achieve the control of seizures, and they presented with varying degrees of intellectual disability after disease onset.　***Conclusion***　Eating-induced reflex epilepsy is slightly more common in boys and is often accompanied by intellectual disability after disease onset. The coexistence of spontaneous seizures and induced seizures is often observed in this disease, with epileptic spasms being the more common type of eating-induced seizures. EEG manifestations in the interictal period include focal discharges, generalized discharges, or the coexistence of both types of discharges. ASMs have a poor therapeutic effect on this disease.

[**KEY WORDS**]　Epilepsy, reflex; Epilepsies, myoclonic; Disease attributes; Electroencephalography

[收稿日期]　2024-04-27;　[修订日期]　2024-06-12

[基金项目]　国家自然科学基金项目(82171436);北京市健康促进与研究基金项目(2020-2-4077);2018 年北京市临床重点专科建设项目儿科学基金(2199000726);北京大学人民医院学院建设项目(BMU2023XY016);北京大学人民医院人才引进启动资金项目(2023-T-02);北京大学人民医院研究与发展基金揭榜挂帅项目(RDGS2023-10)

[通讯作者]　杨志仙,Email:zhixian.yang@163.com

进食诱发反射性癫痫是一种罕见疾病,以进食引起的反射性癫痫为特征,该病在发达国家患病率约为 0.05%～0.10%,具有高度异质性,不同患者的

临床症状和脑电图(EEG)结果不同[1-2]。在国际抗癫痫联盟提出的分类中,确定癫痫诊断时反射性癫痫发作与非诱发性癫痫发作受到同样的重视[2-3]。既往文献共报道了上百例进食诱发反射性癫痫病例,但目前国内尚缺乏相关的报道。本文分析了我院 3 例进食诱发反射性癫痫患儿的临床及 EEG 特征,旨在提高临床医师对该病的认识。现将研究结果报告如下。

1　资料和方法

收集 2014 年 1 月—2024 年 3 月于我院儿科神经专业门诊就诊的 3 例进食诱发反射性癫痫患儿的临床资料,包括性别、年龄、个人史、家族史、起病年龄、自发发作类型、诱发发作类型、诱发因素、发作症状、发作持续时间、发作频率、发育情况,以及体格检查结果、辅助检查结果(视频 EEG、颅脑 MRI 等)、治疗药物、疗效等。3 例患儿均由儿科神经专科医师通过电话或门诊定期随访,智力发育等神经发育行为评估通过神经科医生和(或)相关的量表测试等进行综合评估。患儿纳入标准:①临床病史或 EEG 检查支持进食诱发反射性癫痫的诊断;②就诊期间于我院采用国际标准 10～20 系统(Neurofax, Nihon-Kohden, Tokyo, 日本)进行 4 h 视频 EEG 监测,监测至少涵盖一个清醒-睡眠-觉醒周期;③均进行间断闪光刺激诱发试验、睁闭眼试验和进食诱发试验。排除标准:病史资料不全者。

2　结　　果

2.1　患儿的临床及 EEG 特征

3 例患儿病程中均有自发性及进食诱发性癫痫发作,颅脑 MRI 检查结果均正常。

病例 1 为男性,3 岁 4 个月,起病前智力发育正常。患儿癫痫发作类型起初为局灶性发作,表现为睡眠期发作,左侧面部及左侧肢体抽搐,持续 10 s 左右,发作频率为 6～7 次/d。病程中出现局灶继发双侧强直-阵挛发作,发作持续时间 10～20 s,发作频率可至 70～80 次/d,进食即可诱发发作。发作间期 EEG 为双侧 Rolandic 区放电,非快速眼动睡眠放电指数 70%,发作期监测到 7 次局灶运动性发作,均为自发发作。见图 1。

病例 2 为男性,6 岁,起病前智力发育正常。患儿癫痫发作表现为进食或饮水时头向左偏转一下,动作成串出现,每串 1～10 余次不等,每天均有发作;另有自发的入睡时肢体抖动。发作间期 EEG 为多灶性放电及广泛性放电共存,监测到睡眠期广泛性放电伴数次自发的肌阵挛发作(图 2A),以及饮水诱发 3 次成串右侧大脑半球为主的广泛性多位相慢波伴不对称癫痫性痉挛(图 2B、C)。

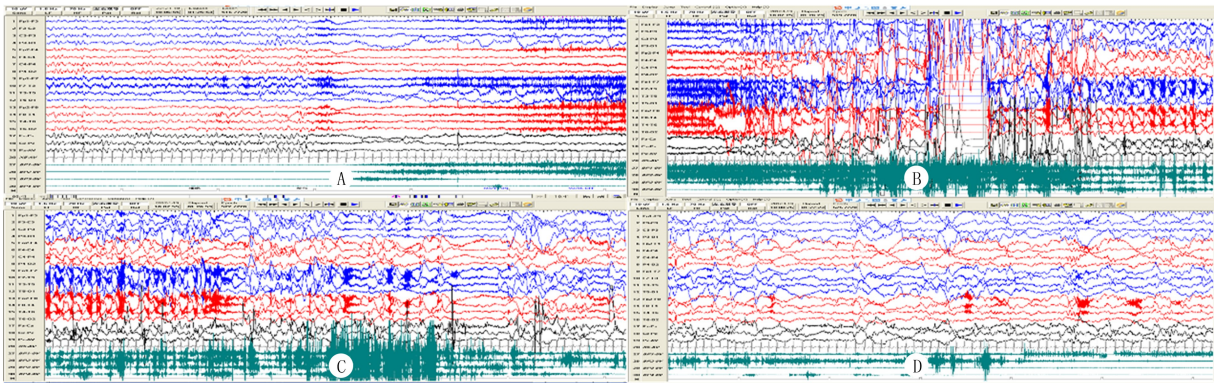

A～D:一次连续自发的部分运动性发作

图 1　病例 1 癫痫发作期 EEG 图像

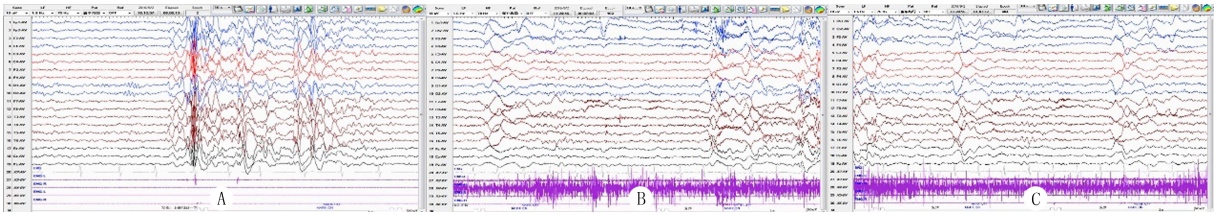

A:睡眠期广泛性高-极高波幅棘慢波、多棘慢波阵发肌电暴发,为肌阵挛发作,B、C:右侧大脑半球为主广泛性多位相慢波伴成串不对称癫痫性痉挛发作

图 2　病例 2 癫痫发作期 EEG 图像

病例 3 为女性，8 岁，起病前有轻度智力障碍。患儿癫痫发作表现多样，包括：①玩耍时动作突然停止，双手握拳，屈曲僵硬，双眼凝视，缓慢倒地，呼之不应，持续 10～20 s；②反应减缓、动作减少，随后出现头及躯干向右偏斜，双眼右上斜视，呼之不应，约 20 s 缓解；③进食时（使用勺子时易发作，使用筷子时不易诱发）动作停止，坐立不稳，手中掉物，持续 10 s 缓解；④睡眠期耸肩、双眼上翻持续数秒。EEG 监测到进食诱发 1 次成串左侧顶区为主的多位相慢波伴癫痫性痉挛（图 3），既往 EEG 在发作间期为多灶性放电及广泛性放电共存，曾监测到睡眠期全面性强直发作及清醒期局灶性癫痫性痉挛。

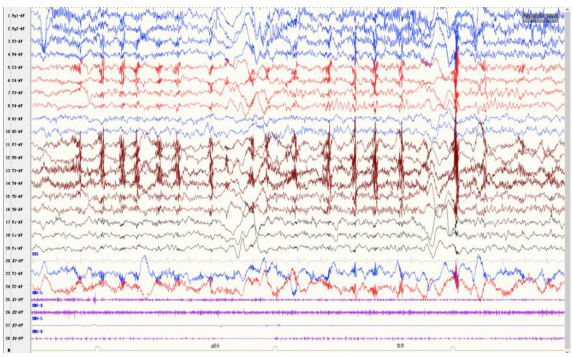

图 3　病例 3 癫痫发作期 EEG 图像

2.2　患儿治疗及随访

3 例患儿均采用了抗癫痫发作药物（ASMs）治疗，病例 1 于 3 岁 4 个月开始服用药物，病程中服用卡马西平和氯硝西泮期间最长控制 2 年无发作，共服用过奥卡西平、丙戊酸镁、托吡酯、硝西泮、左乙拉西坦、拉莫三嗪等六种 ASMs，末次随访年龄 16 岁，癫痫发作未控制，智力障碍，基本生活可自理。病例 2 于 6 岁开始服用 ASMs，病程中服用过丙戊酸镁、丙戊酸钠、托吡酯三种药物，末次随访年龄 10 岁，癫痫发作未控制，智力障碍，学习成绩不及格。病例 3 于 8 岁开始服用左乙拉西坦治疗，控制 3 个月无发作，病程中先后服用左乙拉西坦、丙戊酸钠、拉莫三嗪、氯硝西泮、托吡酯及吡仑帕奈共六种 ASMs，癫痫发作未控制，末次随访年龄 9 岁，智力障碍（8 岁时完善简版韦氏智力量表测试，结果提示六个分测验量表分数总和 15，总智商估计值 48），生活可自理，学习成绩差。3 例中病例 1、3 完善了家系全外显子基因检测和全基因组拷贝数变异检测，结果均为阴性。

3　讨　　论

反射性癫痫发作是由简单的感觉（视觉、触觉、本体感觉）或复杂的认知（阅读、说话、听音乐等）刺激引发的癫痫事件[4-5]，通常伴有相同或不同类型的自发性癫痫发作。文献中报道的大多数病例均来源于南亚，国内尚缺乏进食诱发反射性癫痫的病例报道[2]。目前关于该病的发病机制尚不清楚，胃膨胀、咀嚼、吞咽及食物的化学成分均被认为是可能的刺激因素[6-7,8-11]。本文总结了 3 例进食诱发反射性癫痫患儿的临床及 EEG 特征，旨在提高临床医师对该病的认识。

既往报道中，进食诱发反射性癫痫以男性多见，进食可以是唯一的诱发因素，也可以与其他因素混杂，并且进食诱发的癫痫发作通常与症状性癫痫相关[12]。本研究 3 例患儿中男 2 例，女 1 例。进食诱发反射性癫痫发作大多发生在进食早期（一般在进食开始 5 min 内），部分可发生在进食中期或进食结束时[13]。其发作类型多样，伴知觉受损的局灶性发作是最常见的发作类型，其次是不伴知觉受损的局灶性发作及继发性全面性发作[10,13]。本研究中病例 1 表现为局灶性发作，病程中出现局灶继发双侧强直-阵挛发作。病例 2、3 表现为饮水或进食诱发成串癫痫性痉挛，并以局灶性发作为主，诱发时间在饮水或进食开始 5 min 内。有文献报道症状性进食诱发反射性癫痫的患者通常在发作前更容易产生先兆，且其进食诱发的发作呈丛集性特点[12]。本研究中 3 例患儿癫痫发作前未出现先兆症状，可能是由于患者的年龄较小，不能描述先兆症状。丛集性癫痫发作暂无明确的定义，一般认为是 24 h 内发作次数≥3 次，或 6 h 内发作次数≥2 次，本研究中 3 例患儿均表现为丛集性发作的特点。

既往文献报道的大部分进食诱发反射性癫痫均为特发性，也有部分病例伴有影像学上的结构性异常，其涉及的结构性病变部位包括颞叶或颞叶外侧脑室周围[14-17]。颞叶与杏仁核的功能相互关联，杏仁核具有较低的癫痫发作阈值并且参与重复性咀嚼运动，在进食过程中，杏仁核提供额外的刺激，降低癫痫阈值，可导致脑神经网络更快速的泛化[18-20]。本研究中 3 例患儿均无颅脑影像学检查异常，提示患儿可能均为特发性进食诱发反射性癫痫。此外，有文献报道婴儿或儿童起病的病例可能更常与单基因（如 *SYNGAP*1 或 *MECP*2）变异相关，而成人发病可能部分归因于脑皮质发生病变[6,21-22]。本研究中 2 例患儿家系全外显子基因及拷贝数变异检测结果均为阴性，考虑特发性进食诱发反射性癫痫的遗传学病因不仅包括单基因变异，可能也存在复杂遗

传因素。

本研究中 3 例患儿均采用了 2 种以上的 ASMs 治疗，且病程中多次调整 ASMs 种类，仅病例 1 最长控制 2 年无发作，病例 2、3 癫痫发作无长期控制，提示该病为药物难治性癫痫。末次随访时 3 例患儿均出现了不同程度的智力障碍，结合各患儿癫痫发作难以控制的特点，提示特发性进食诱发反射性癫痫具有癫痫性脑病和(或)伴进行性神经功能退化的特点。

总之，进食诱发反射性癫痫在发作类型、EEG 特征上具有异质性，部分患儿影像学上也有异质性。本研究中 3 例患儿癫痫发作表现及类型多样、EEG 特征也各不相同，且均为药物难治性癫痫。未来尚需积累更多的病例，以提高对进食诱发反射性癫痫的疾病特点及发病机制的认识，从而寻找更有效的治疗方法。

伦理批准和知情同意：本研究涉及的所有试验均已通过北京大学人民医院伦理委员会的审核批准(文件号 2023PHB245-001)。所有试验过程均遵照《北京大学人民医院伦理委员会守则》的条例进行。受试对象或其亲属已经签署知情同意书。

作者声明：梁晶晶、杨志仙参与了研究设计；梁晶晶、牛悦、崔亚男、秦炯参与了论文的写作和修改。所有作者均阅读并同意发表该论文，且均声明不存在利益冲突。

[参考文献]

[1] SHORVON S D. The epidemiology and treatment of chronic and refractory epilepsy[J]. Epilepsia, 1996,37(Suppl 2):S1-S3.

[2] BOERO G, NEVE A L, PONTRELLI G. Epilepsy with seizures induced by movement: A rare reflex epilepsy[J]. Seizure, 2022,99:68-70.

[3] FISHER R S, ACEVEDO C, ARZIMANOGLOU A, et al. ILAE official report: A practical clinical definition of epilepsy [J]. Epilepsia, 2014,55(4):475-482.

[4] ITALIANO D, STRIANO P, RUSSO E, et al. Genetics of reflex seizures and epilepsies in humans and animals[J]. Epilepsy Res, 2016,121:47-54.

[5] WOLF P. Reflex epileptic mechanisms in humans: Lessons about natural ictogenesis[J]. Epilepsy Behav, 2017,71(Pt B):118-123.

[6] VON STÜLPNAGEL C, HARTLIEB T, BORGGRÄFE I, et al. Chewing induced reflex seizures ("eating epilepsy") and eye closure sensitivity as a common feature in pediatric patients with SYNGAP1 mutations: Review of literature and report of 8 cases[J]. Seizure, 2019,65:131-137.

[7] AGUGLIA U, TINUPER P. Eating seizures[J]. Eur Neurol, 1983,22(3):227-231.

[8] ITALIANO D, FERLAZZO E, GASPARINI S, et al. Generalized versus partial reflex seizures: A review[J]. Seizure, 2014,23(7):512-520.

[9] STRIANO P, MINETTI C, ZARA F, et al. Lesional reflex epilepsy associated with the thought of food[J]. Neurology, 2010,75(3):288-289;authorreply289.

[10] KOBAYASHI Y, ISHIKAWA N, TANI H, et al. Recurrence of epileptic spasms as reflex seizures induced by eating: A case report and literature review[J]. Neuropediatrics, 2017,48(2):119-122.

[11] CIRIGNOTTA F, MARCACCI G, LUGARESI E. Epileptic seizures precipitated by eating[J]. Epilepsia, 1977,18(4):445-449.

[12] JAGTAP S, MENON R, CHERIAN A, et al. "Eating" epilepsy revisited- an electro-clinico-radiological study[J]. J Clin Neurosci, 2016,30:44-48.

[13] GIRGES C, VIJIARATNAM N, WIRTH T, et al. Seizures triggered by eating-A rare form of reflex epilepsy: A systematic review[J]. Seizure, 2020,83:21-31.

[14] VERCELLINO F, SIRI L, BRISCA G, et al. Symptomatic eating epilepsy: Two novel pediatric patients and review of literature[J]. Ital J Pediatr, 2021,47(1):137.

[15] STRIANO S, COPPOLA A, DEL GAUDIO L, et al. Reflex seizures and reflex epilepsies: Old models for understanding mechanisms of epileptogenesis[J]. Epilepsy Res, 2012,100(1-2):1-11.

[16] WOLF P, ZIFKINB, INOUEY. Reflex epilepsies: Progress in understanding[J]. Epileptic Disorders, 2005,7(1):61.

[17] PATEL M, SATISHCHANDRA P, SAINI J, et al. Eating epilepsy: Phenotype, MRI, SPECT and video-EEG observations[J]. Epilepsy Res, 2013,107(1-2):115-120.

[18] AHUJA G K, MOHANDAS S, NARAYANASWAMY A S. Eating epilepsy[J]. Epilepsia, 1980,21(1):85-89.

[19] SENANAYAKE N. Familial eating epilepsy[J]. J Neurol, 1990,237(6):388-391.

[20] FIOL M E, LEPPIK I E, PRETZEL K. Eating epilepsy: EEG and clinical study[J]. Epilepsia, 1986,27(4):441-445.

[21] CHEN W J, LIN Y, XIONG Z Q, et al. Exome sequencing identifies truncating mutations in PRRT2 that cause paroxysmal kinesigenic dyskinesia[J]. Nat Genet, 2011,43(12):1252-1255.

[22] DOUMMAR D, DENTEL C, LYAUTEY R, et al. Biallelic PDE2A variants: A new cause of syndromic paroxysmal dyskinesia[J]. Eur J Hum Genet, 2020,28(10):1403-1413.

(本文编辑　范睿心　厉建强)